

 GRADA®

CHIRURGIE
HLAVOVÝCH A PERIFERNÍCH
NERVŮ
S ATLASEM PŘÍSTUPŮ

Radek Kaiser
a kolektiv

Poděkování

Předně děkuji prof. MUDr. Vladimíru Benešovi, DrSc., přednostovi Neurochirurgické a neuroonkologické kliniky 1. LF UK a ÚVN Praha, za podporu nejen při realizaci publikace a rozvíjení operativy periferních nervů.

Děkuji rovněž svým kolegům z ÚVN Praha za zpracování odborných kapitol a výbornou klinickou spolupráci. Dále musím poděkovat zaměstnancům Anatomického ústavu 1. LF UK v Praze – přednostovi prof. MUDr. Karlu Smetanovi, DrSc., a as. MUDr. Veronice Němcové, CSc., za spolupráci při zpracování obrazové části publikace, a také akad. mal. Ivanu Helekalovi a in memoriam prof. MUDr. Radomíru Čihákovi, DrSc., za možnost využití anatomických vyobrazení z publikace Anatomie 3 (Grada Publishing, 2016). Poděkování patří rovněž MUDr. Janu Balkovi za vytvoření obrazových schémat a atletovi TJ Dukla Praha Martinu Macháčkovi za spolupráci při vytváření fotografií kožních řezů.

Velké poděkování náleží i prof. MUDr. Jiřímu Veselému, CSc., přednostovi Kliniky plastické a estetické chirurgie LF MU a FN u sv. Anny Brno, za detailní recenzi knihy.

Můj dík patří rovněž vedení 3. LF UK v Praze, zejména děkanovi prof. MUDr. Michalu Andělovi, CSc., a proděkance prof. MUDr. Romaně Šlamberové, Ph.D., za nominaci mé osoby na studentské ceny za dosažené vědecké výsledky. Za totéž, ale i za předání zkušeností z oblasti chirurgie periferních nervů a podporu a supervizi mé vědecké činnosti děkuji prof. MUDr. Pavlu Hanincovi, CSc., přednostovi Neurochirurgické kliniky 3. LF UK a FN Královské Vinohrady v Praze. Dále děkuji prof. MUDr. Eduardu Zvěřinovi, DrSc., za trpělivou výuku v mých chirurgických začátcích a podporu při zajišťování zahraničních stáží a prof. RNDr. Petru Dubovému, CSc., přednostovi Anatomického ústavu LF MU Brno, za uvedení do oblasti experimentálního výzkumu poranění periferních nervů.

Závěrem děkuji týmu zdravotnické redakce nakladatelství Grada Publishing za trpělivou a výbornou spolupráci při tvorbě tohoto díla a správní radě Nadačního fondu Galerie Smečky za přidělení finanční podpory umožňující jeho vydání.

Záštitá

Knihá vychází pod záštitou ministra zdravotnictví České republiky MUDr. Svatopluka Němečka, MBA, a prorektorky Univerzity Karlovy v Praze prof. MUDr. Mileny Králíčkové, Ph.D.

CHIRURGIE
HLAVOVÝCH A PERIFERNÍCH
NERVŮ
S ATLASEM PŘÍSTUPŮ

Radek Kaiser
a kolektiv

GRADA Publishing

Upozornění pro čtenáře a uživatele této knihy

Všechna práva vyhrazena. Žádná část této tištěné či elektronické knihy nesmí být reprodukována a šířena v papírové, elektronické či jiné podobě bez předchozího písemného souhlasu nakladatele. Neoprávněné užití této knihy bude trestně stíháno.

MUDr. Radek Kaiser, Ph.D., a kolektiv

CHIRURGIE HLAVOVÝCH A PERIFERNÍCH NERVŮ S ATLASEM PŘÍSTUPŮ

Hlavní autor a editor:

MUDr. Radek Kaiser, Ph.D. – *Neurochirurgická a neuroonkologická klinika 1. LF UK a ÚVN, Praha*

Kolektiv spoluautorů:

prof. MUDr. Jaromír Astl, CSc. – *Klinika otorinolaryngologie a maxilofaciální chirurgie 3. LF UK a ÚVN, Praha*

prim. MUDr. Tomáš Belšan, CSc. – *Radiodiagnostické oddělení ÚVN, Praha*

prof. MUDr. Vladimír Beneš, DrSc. – *Neurochirurgická a neuroonkologická klinika 1. LF UK a ÚVN, Praha*

MUDr. Petra Dvořáková – *Oddělení rehabilitační a fyzikální medicíny ÚVN, Praha*

prim. MUDr. Petr Hrabal – *Oddělení patologie ÚVN, Praha*

MUDr. Filip Kramář, Ph.D. – *Oddělení neurologie ÚVN, Praha; Neurochirurgická a neuroonkologická klinika 1. LF UK a ÚVN, Praha*

Mgr. Milada Kukačková – *Rehabilitace ruky a fyzioterapie, Praha*

pplk. MUDr. Václav Masopust, Ph.D., MBA – *Neurochirurgická a neuroonkologická klinika 1. LF UK a ÚVN, Praha*

MUDr. Veronika Němcová, CSc. – *Anatomický ústav 1. LF UK, Praha*

prim. MUDr. Michal Říha, Ph.D., MBA – *Oddělení rehabilitační a fyzikální medicíny ÚVN, Praha; Neurochirurgická a neuroonkologická klinika 1. LF UK a ÚVN, Praha*

Mgr. Tereza Sádlová – *Oddělení rehabilitační a fyzikální medicíny ÚVN, Praha*

MUDr. Ilona Skalková – *Neurochirurgická a neuroonkologická klinika 1. LF UK a ÚVN, Praha*

MUDr. Michal Tuček, Ph.D. – *Klinika ortopedie 1. LF UK a ÚVN, Praha*

MUDr. Tomáš Tyll, Ph.D. – *Klinika anesteziologie, resuscitace a intenzivní medicíny 1. LF UK a ÚVN, Praha*

MUDr. Dana Vondráčková – *Neurochirurgická a neuroonkologická klinika 1. LF UK a ÚVN, Praha*

Recenzent:

prof. MUDr. Jiří Veselý, CSc. – *Klinika plastické a estetické chirurgie LF MU a FN u sv. Anny, Brno*

Vydání odborné knihy schválila Vědecká redakce nakladatelství Grada Publishing, a.s.

© Grada Publishing, a.s., 2016

Cover Design © Grada Publishing, a.s., 2016

Vydala Grada Publishing, a.s.

U Průhonu 22, Praha 7

jako svou 6385. publikaci

Fotografie pocházejí z archivu autorů, pokud není uvedeno jinak.

Kresby 1.1, 2.1, 2.2, 4.1, 4.4, 8.1–8.3, 8.6, 8.7, 9.1–9.5, 12.2, 12.4, 12.5, 13.5–13.9, 13.15, 13.17, 13.18, 14.12, 15.9, 15.10, 15.14 MUDr. Jan Balko.

Obrázky 12.1, 12.3, 12.6, 12.7, 13.1–13.4, 14.1–14.6, 15.1–15.8 byly převzaty se souhlasem autorů obrázků z publikace

Čihák R. Anatomie 3. 3. vydání. Praha: Grada Publishing, 2016

Odpovědná redaktorka Mgr. Jitka Straková

Sazba a zlom Jan Šístek

Počet stran 232

1. vydání, Praha 2016

Výtiskly Tiskárny Havlíčkův Brod, a.s.

Názvy produktů, firem apod. použité v této knize mohou být ochrannými známkami nebo registrovanými ochrannými známkami příslušných vlastníků, což není zvláštním způsobem vyznačeno.

Postupy a příklady v knize, rovněž tak informace o lécích, jejich formách, dávkování a aplikaci jsou sestaveny s nejlepším vědomím autorů. Z jejich praktického uplatnění ale nevyplývají pro autory ani pro nakladatelství žádné právní důsledky.

ISBN 978-80-271-9460-5 (pdf)

ISBN 978-80-247-5808-4 (print)

Obsah

Přehled použitých zkratk	XI
Úvod	XIII
1 Stavba a fyziologie nervu (Radek Kaiser)	1
2 Poranění nervu (Radek Kaiser)	5
2.1 Typy poranění nervu	5
2.2 Degenerace nervu	6
2.2.1 Distální segment	6
2.2.2 Proximální segment	7
2.3 Regenerace nervu	7
2.4 Změny v cílových orgánech	8
2.5 Vliv neurotrofických faktorů	8
2.6 Urychlení reinervace při chirurgické léčbě	8
2.7 Kolaterální dělení axonu při end-to-side anastomóze	9
2.8 Patofyziologie úžinového postižení nervu	9
2.9 Double-crush syndrom	9
3 Nádory nervů (Petr Hrabal, Radek Kaiser)	13
3.1 Benigní nádory z pochev periferních nervů	13
3.1.1 Schwannom	13
3.1.2 Neurofibrom	13
3.1.3 Perineuriom	14
3.1.4 Nádor z granulárních buněk	14
3.2 Maligní tumor obalů periferních nervů	14
3.3 Neurokutánní syndromy	14
3.3.1 Neurofibromatóza typu 1	14
3.3.2 Neurofibromatóza typu 2	15
3.4 Lipomatóza periferního nervu	15
3.5 Nádorům podobné léze	15
3.5.1 Ganglion s intraneurální propagací	15
3.5.2 Traumatický neurom	15
4 Předoperační elektrofyziologické vyšetření (Ilona Skalková)	17
4.1 Elektromyografie	17
4.2 Neurografie	17
4.3 Inching	17
4.4 Senzitivní neurografie	17
4.5 Vedení smíšeným nervem	18
4.6 F-vlna	18
4.7 H-reflex	18
4.8 Blink reflex	18
4.9 Jehlová elektromyografie	19
4.10 Single fibre elektromyografie	19
4.11 Somatosenzorické evokované potenciály	19
4.12 Motorické evokované potenciály	19
4.13 Poranění periferních nervů	20
4.14 Indikace k vyšetření EMG	20

4.14.1	Poranění periferních nervů	20
4.14.2	Radikulární syndromy	20
4.14.3	Léze plexus brachialis	20
4.14.4	Kompresivní úžinové syndromy	21
4.15	Anomální inervace horní končetiny	22
4.16	Kontraindikace vyšetření EMG	24
5	Intraoperační elektrofyziologie (Filip Kramář)	25
5.1	Elektrická stimulace a sumační svalový akční potenciál	25
5.2	Neurogram – nervový akční potenciál	26
5.3	Kontinuální „free running“ elektromyografie	26
6	Zobrazovací metody (Tomáš Belšan)	29
6.1	Obecné principy	29
6.2	Nádorové léze	29
6.3	Poranění pažní pleteně	29
6.4	Úžinové syndromy	32
6.5	Traktografie	32
7	Anestezie u výkonů na periferních nervech (Tomáš Tyll)	35
7.1	Předoperační fáze – příprava pacienta k operaci	35
7.1.1	Předoperační vyšetření	35
7.1.2	Předanestetické vyšetření	35
7.2	Peroperační fáze	35
7.2.1	Regionální anestezie	36
7.2.2	Celková anestezie	37
7.2.3	Volba typu anestezie pro výkony na periferních nervech	37
7.3	Pooperační fáze	37
8	Principy chirurgie nervů (Radek Kaiser, Vladimír Beneš)	39
8.1	Historické poznámky	39
8.2	Primární ošetření rány	39
8.3	Načasování operačního výkonu	40
8.4	Neurolyza	40
8.5	Rekonstrukční techniky	41
8.5.1	Zkrácení defektu	42
8.5.2	Překlenutí defektu	42
8.6	Pooperační průběh	43
8.6.1	Latentní doba	43
8.6.2	Indikace revize	44
8.6.3	Dosažení definitivního stavu	44
9	Ošetření sdružených poranění (Michal Tuček)	47
9.1	Poranění cév	47
9.2	Poranění šlach	48
9.3	Poranění svalů	48
10	Rehabilitace po poškození periferního nervu u dospělých (Michal Řiha, Milada Kukačková, Petra Dvořáková, Tereza Sádlová)	51
10.1	Hodnocení manipulačních a lokomočních funkcí	51
10.1.1	Vyšetření funkce horní končetiny	51
10.1.2	Vyšetření funkce dolní končetiny	51
10.2	Fyzioterapie dle stadia a závažnosti onemocnění	52
10.3	Ergoterapie dle stadia onemocnění	52
10.4	Komplexní rehabilitační léčba	53
10.4.1	Péče o denervovanou kožní oblast	53
10.4.2	Léčba bolesti a redukce otoku	53
10.4.3	Senzorická reedukace	53
10.4.4	Ovlivnění svalové slabosti	53
10.4.5	Prevence kontraktur	54
10.4.6	Polohování a dlahování při nejčastějších postiženích periferních nervů horní končetiny	54

10.4.7	Pomůcky při nejčastějších postiženích periferních nervů dolní končetiny	58
10.4.8	Podpůrná psychologická péče	58
11	Bolestivé syndromy nervů a neuromodulace (<i>Dana Vondráčková, Václav Masopust</i>)	61
11.1	Bolest po přerušení a při regeneraci nervu	61
11.2	Komplexní regionální bolestivý syndrom	61
11.3	Fantomová a deafferentační bolest	63
11.4	Neuromodulace	64
11.4.1	Subkutánní stimulace	64
11.4.2	Periferní nervová stimulace	64
11.4.3	Stimulace okcipitálního nervu	65
11.4.4	Míšní stimulace	66
11.5	Neurovaskulární konflikt	66
11.5.1	Neuralgie trigeminu	66
11.5.2	Faciální hemispazmus	67
11.5.3	Neuralgie nervus glossopharyngeus	67
12	Hlavové nervy (<i>Jaromír Astl, Radek Kaiser</i>)	69
12.1	Nervus olfactorius (n. I)	69
12.1.1	Anatomie	69
12.1.2	Úrazové léze	69
12.1.3	Iatrogenní postižení	69
12.2	Nervus opticus (n. II)	69
12.2.1	Anatomie	69
12.2.2	Úrazové léze	70
12.2.3	Chirurgická léčba	70
12.2.4	Konzervativní léčba	70
12.3	Okohybné nervy – nervus oculomotorius (n. III), trochlearis (n. IV) a abducens (n. VI)	70
12.4	Nervus trigeminus (n. V) – nervus lingualis	70
12.4.1	Anatomie	70
12.4.2	Úrazové léze	70
12.5	Nervus facialis (n. VII)	72
12.5.1	Anatomie	72
12.5.2	Klinický obraz a diagnostika	72
12.5.3	Infekční léze	74
12.5.4	Úrazové léze	74
12.5.5	Iatrogenní postižení	74
12.5.6	Kongenitální poškození	75
12.5.7	Rekonstrukce nervu	75
12.5.8	Plastické výkony	76
12.6	Nervus vestibulocochlearis (n. VIII)	76
12.7	Nervus glossopharyngeus (n. IX)	76
12.7.1	Anatomie	76
12.7.2	Iatrogenní léze	77
12.8	Nervus vagus (n. X) – nervus laryngeus recurrens	77
12.8.1	Anatomie	77
12.8.2	Klinický obraz a diagnostika	77
12.8.3	Iatrogenní léze	77
12.8.4	Chirurgická léčba	77
12.9	Nervus accessorius (n. XI)	78
12.9.1	Anatomie	78
12.9.2	Klinické příznaky	78
12.9.3	Úrazové léze	78
12.9.4	Chirurgická léčba	78
12.10	Nervus hypoglossus (n. XII)	78
12.10.1	Anatomie	78
12.10.2	Úrazové léze	78
13	Plexus brachialis (<i>Radek Kaiser</i>)	83
13.1	Anatomie	83
13.2	Zavřená poranění	85
13.2.1	Vysokoenergetická trakční poranění	87

13.2.2	Nízkoenergetická trakční poranění	91
13.2.3	Kompresivní poranění	92
13.3	Otevřená poranění	92
13.3.1	Ostrá poranění	92
13.3.2	Střelná poranění	92
13.3.3	Tržná poranění	92
13.4	Neúrazové příčiny komprese	94
13.4.1	Svalové anomálie	94
13.4.2	Syndrom horní hrudní apertury	94
13.5	Tumory	94
13.6	Ostatní příčiny postižení pažní pleteně	95
13.6.1	Parsonageův-Turnerův syndrom (neuritis brachialis)	95
13.6.2	Postradiační trauma	95
13.7	Perinatální léze	95
13.7.1	Epidemiologie a rizikové faktory	96
13.7.2	Klinický nález	96
13.8	Klinický obraz poranění	97
13.9	Výšetrovací metody	98
13.10	Načasování rekonstrukčního výkonu	98
13.10.1	Načasování výkonu u perinatálního poranění pažní pleteně	99
13.11	Operační přístupy	99
13.11.1	Supraklavikulární přístup	99
13.11.2	Infraklavikulární přístup	99
13.11.3	Zadní subskapulární přístup	99
13.12	Rekonstrukční metody	100
13.12.1	Přímá sutura a rekonstrukce pomocí štěpů	100
13.12.2	Neurotizace	100
13.12.3	Fascikulární transfer	102
13.12.4	End-to-side anastomóza	102
13.12.5	Alternativní metody	103
13.13	Cíle operace	103
13.14	Specifika chirurgie perinatálního poranění	104
13.15	Pooperační období	105
13.15.1	Pooperační péče	105
13.15.2	Reorganizace mozkové kůry	106
13.15.3	Návrat funkce svalů	106
14	Nervy horních končetin (Radek Kaiser)	111
14.1	Nervus suprascapularis	111
14.1.1	Anatomie	111
14.1.2	Klinický obraz a diagnostika	111
14.1.3	Traumatické léze	111
14.1.4	Úžinový syndrom	111
14.2	Nervus axillaris	111
14.2.1	Anatomie	111
14.2.2	Klinický obraz a diagnostika	118
14.2.3	Traumatické léze	118
14.2.4	Úžinový syndrom	118
14.3	Nervus musculocutaneus	118
14.3.1	Anatomie	118
14.3.2	Klinický obraz	118
14.3.3	Traumatické léze	118
14.3.4	Úžinové syndromy	118
14.4	Nervus medianus	118
14.4.1	Anatomie	118
14.4.2	Klinický obraz a diagnostika	119
14.4.3	Traumatické léze	120
14.4.4	Úžinové syndromy	120
14.5	Nervus ulnaris	123
14.5.1	Anatomie	123
14.5.2	Klinický obraz a diagnostika	124
14.5.3	Traumatické léze	125

14.5.4	Úžinové léze	125
14.6	Nervus radialis	128
14.6.1	Anatomie	128
14.6.2	Klinický obraz a diagnostika	128
14.6.3	Traumatické léze	129
14.6.4	Úžinové léze	129
15	Nervy dolních končetin (<i>Radek Kaiser</i>)	133
15.1	Plexus lumbo-sacralis	133
15.1.1	Anatomie	133
15.1.2	Klinický obraz a diagnostika	133
15.1.3	Traumatické léze	133
15.1.4	Ostatní pánevní nervy	137
15.2	Nervus pudendus	137
15.2.1	Anatomie	137
15.2.2	Úžinový syndrom	137
15.3	Nervus cutaneus femoris lateralis	143
15.3.1	Anatomie	143
15.3.2	Úžinový syndrom	143
15.4	Nervus femoralis	143
15.4.1	Anatomie	143
15.4.2	Klinický obraz a diagnostika	143
15.4.3	Traumatické léze	144
15.5	Nervus obturatorius	144
15.5.1	Anatomie	144
15.5.2	Klinický obraz a diagnostika	144
15.5.3	Traumatické léze	144
15.5.4	Úžinový syndrom	145
15.6	Nervi clunium superiores	145
15.6.1	Anatomie	145
15.6.2	Úžinový syndrom	145
15.7	Nervus gluteus superior	145
15.7.1	Anatomie	145
15.7.2	Klinický obraz a diagnostika	145
15.7.3	Traumatické léze	145
15.8	Nervus gluteus inferior	146
15.8.1	Anatomie	146
15.8.2	Klinický obraz a diagnostika	146
15.8.3	Traumatické léze	146
15.9	Nervus ischiadicus	146
15.9.1	Anatomie	146
15.9.2	Klinický obraz a diagnostika	146
15.9.3	Traumatické léze	147
15.9.4	Prevence iatrogenního poranění	147
15.9.5	Úžinové léze	148
15.10	Nervi peronei	148
15.10.1	Anatomie	148
15.10.2	Klinický obraz a diagnostika	148
15.10.3	Traumatické léze	149
15.10.4	Úžinové léze	150
15.11	Nervus tibialis	150
15.11.1	Anatomie	150
15.11.2	Klinický obraz a diagnostika	150
15.11.3	Traumatické léze	150
15.11.4	Úžinové léze	151
16	Chirurgické přístupy (<i>Radek Kaiser, Veronika Němcová</i>)	155
16.1	Nervus facialis (n. VII), nervus hypoglossus (n. XII) a nervus lingualis (n. V3)	155
16.2	Nervus laryngeus recurrens (n. X)	159
16.3	Nervus accessorius (n. XI)	160
16.4	Nervus suprascapularis	161
16.5	Plexus brachialis	162

16.6	Nervus musculocutaneus	169
16.7	Nervus medianus	169
16.8	Nervus ulnaris	176
16.9	Nervus axillaris	179
16.10	Nervus radialis	180
16.11	Nervus cutaneus femoris lateralis	185
16.12	Nervus femoralis	187
16.13	Nervus obturatorius	189
16.14	Nervi clunium superiores	191
16.15	Nervus ischiadicus, nervi glutei a nervus pudendus	193
16.16	Nervus peroneus	196
16.17	Nervus tibialis	200
Podkladové publikace využité v textu		205
Rejstřík		207
Souhrn		213
Summary		215

Přehled použitých zkratk

AD	– autozomálně dominantní
ADL	– activity of daily living (běžné denní činnosti – index pro měření stupně samostatnosti chronicky nemocných lidí)
ALS	– amyotrofická laterální skleróza
ASA	– American Society of Anesthesiologists
ATI	– arteria thyroidea inferior
BPPV	– benigní posttraumatické paroxyzmální vertigo (benign posttraumatic paroxysmal vertigo)
CCT	– centrální kondukční čas
CGRP	– calcitonin gene-related peptide
CI	– constraint-induced (terapie nuceného využívání postižených končetin)
CMAP	– sumační svalový akční potenciál (compound muscle action potential)
CMP	– cévní mozková příhoda
CNS	– centrální nervový systém
CT	– počítačová tomografie
CT-PMG	– CT-perimyelografie
DML	– distální motorická latence
DREZ	– dorsal root entry zone
DSL	– distální senzitivní latence
EDC	– m. extensor digitorum communis
EEG	– elektroencefalografie
EMA	– epitelový membránový antigen
EMG	– elektromyografie
ETS	– end-to-side (anastomóza)
FA	– Frohseho arkáda
FB	– fantomová bolest
FBSS	– failed back surgery syndrom
FESS	– funkční endonazální endoskopická chirurgie (functional endoscopic sinus surgery)
fib	– fibrilace
FST	– funkční svalový test
GABA	– kyselina gama-aminomáselná (gamma aminobutyric acid)
Gd-DTPA	– gadolinium-diethylenetriamine pentaacetate
HRCT	– CT s vysokým rozlišením (high resolution CT)
CHARGE	– c oloboma of the eye, h eart defects, a tresia of the choanae, r etardation of growth and/or development, g enital and/or urinary abnormalities, e ar abnormalities (komplexní vrozený syndrom zahrnující množství vrozených poruch)
IASP	– International Association for the Study of Pain
IM	– infarkt myokardu
IP	– interfalangeální (kloub)
ISS	– injury severity scale
IVRA	– intravenózní regionální anestezie
KRBS (CRPS)	– komplexní regionální bolestivý syndrom (complex regional pain syndrome)
LSU	– Louisiana State University
LTV	– léčebná tělesná výchova
MCV	– motor conduction velocity
MEP	– motorické evokované potenciály
MGA	– Martinova-Gruberova anastomóza
MJ	– motorické jednotky
MKN	– Mezinárodní klasifikace nemocí
MP	– meralgia paresthetica
MP	– metakarpofalangeální (kloub)

MPNST	– maligní tumor obalů periferních nervů (malignant peripheral nerve sheath tumors)
MR	– magnetická rezonance
MRC	– Medical Research Council
MUP	– potenciál motorické jednotky
NAP	– nervový akční potenciál (nerve action potential)
NF	– nervus femoralis
NF-1	– neurofibromatóza typu 1
NF-2	– neurofibromatóza typu 2
NGF	– nervový růstový faktor (nerve growth factor)
NI	– nervus ischiadicus (sedací nerv)
NLI	– nervus laryngeus inferior
NLR	– nervus laryngeus recurrens
NM	– nervus medianus
NO	– nervus obturatorius
NR	– nervus radialis
NSA	– nesteroidní antirevmatika
NT	– nervus tibialis
NU	– nervus ulnaris
ONS	– stimulace okcipitálního nervu (occipital nerve stimulation)
OSD	– oblast selektivního dráždění svalu
PB	– plexus brachialis
PIP	– proximální interfalangeální
PNF	– proprioceptivní neuromuskulární facilitace
PNS	– periferní nervová stimulace
POV	– pozitivní ostré vlny
PPP	– poranění pažní pleteně
PSFS	– subkutánní stimulace (peripheral subcutaneous field stimulation)
RNA	– kyselina ribonukleová (ribonucleic acid)
ROM	– rozsah pohybů (range of movement)
RSD	– reflexní sympatická dystrofie
SCS	– míšní stimulace (spinal cord stimulation)
SF-EMG	– single fibre elektromyografie
SIAS	– spina iliaca anterior superior
SKT	– syndrom karpálního tunelu
SMA	– spinální svalová atrofie (spinal muscular atrophy)
SMP	– sympatikem udržovaná bolest (sympathetically maintained pain)
SNAP	– senzitivní nervový akční potenciál (sensory nerve action potential)
SNRI	– inhibitor selektivního vychytávání serotoninu a noradrenalinu (serotonin and noradrenalin reuptake inhibitor)
SNS	– stimulace sakrálního nervu (sacral nerve stimulation)
SSEP	– somatosenzorické evokované potenciály (somatosensory evoked potentials)
STIR	– short-tau inversion recovery
SUS	– syndrom ulnárního sulku
TENS	– transkutánní elektrická nervová stimulace
TIVA	– totální intravenózní anestezie
TOS	– syndrom horní hrudní apertury (thoracic outlet syndrome)
UNIFY	– Unie fyzioterapeutů ČR
WHO	– Světová zdravotnická organizace (World Health Organization)
3D-CISS	– three-dimensional constructive interference in steady state
3D-COSMIC	– three-dimensional coherent oscillatory state acquisition for the manipulation of imaging contrast

V roce 1979, jen sedm let po vydání prvních moderních monografií o chirurgii periferních nervů Seddona a Sunderlanda, vyšla z pera autorů Neurochirurgické kliniky Ústřední vojenské nemocnice Zvěřiny a Stejskala publikace *Poranění periferních nervů*. Po více než 30 let sloužila jako nezbytný doplněk knihovny chirurgů zabývajících se touto problematikou.

I když chirurgie nervů prodělala díky experimentálnímu i klinickému výzkumu za tuto dobu výrazný rozvoj, stále nebylo v této oblasti dosaženo uspokojivého stavu. Ačkoli jsou tyto výkony řazeny do rekonstrukční chirurgie, jejich výsledky nejsou jisté ani v rukou nejlepšího chirurga. Nejedná se totiž o pouhou suturu, úspěch je dán i funkční regenerací a zapojením nervových vláken. To je limitováno nejen správností chirurgické techniky, ale také věkem pacienta, latencí od úrazu a jeho mechanismem či lokalizací poranění. I když jsou v literatuře výsledky těchto výkonů často hodnoceny na velkých souborech jako velmi dobré, vždy se jedná o dosažení „užitečné“, nikoliv „stoprocentní“ funkce. Takový výsledek operace je spíše raritní. Některá poranění navíc zůstávají i v dnešní době neřešitelná (nejtěžší léze plexus brachialis, dlouhá trakční poranění nervus peroneus). Budoucnost tedy náleží alternativním rekonstrukčním technikám (distální neurotizační výkony u proximálních poranění) a ovlivnění regenerace nervů na buněčné úrovni látkami s růstovým potenciálem.

Vzhledem k nedostupnosti moderní české monografie, která by reflektovala vývoj v tomto oboru, jsem se rozhodl vydat ucelenou publikaci shrnující základy patofyziologie a diagnostiky postižení periferního nervového systému a světové i místní zkušenosti s chirurgickou léčbou jak poranění, tak i úžinových syndromů a nádorového postižení periferních nervů. Nechybí však ani popis poranění nervů hlavových. Nádorové postižení jejich intrakraniálních úseků ale již rámcem této publikace přesahuje.

Myšlenka na vznik knihy vychází z mé dosavadní vědecké činnosti, a proto jsou základem některých kapitol stále aktuální texty z mé disertační práce a přehledových

i původních článků publikovaných společně se spolupracovníky z Neurochirurgické kliniky 3. LF UK a FN KV v Praze.

Monografie shrnuje nejdůležitější literaturu publikovanou za poslední tři dekády. Ačkoli byly do přehledu zahrnuty i některé klasické práce, vyvarovali jsme se využití dávných, ať již mírových či válečných, sestav pacientů. Ti totiž nebyli operováni moderními postupy dle výše zmíněných autorů (sutura bez napětí, nevyužívání flexe kloubu apod.). V rámci komplexního pojetí, vycházejícího z nezbytného multidisciplinárního přístupu při ošetřování složitých nervových lézí, byly specifické kapitoly zpracovány kolegy z oborů neurologie, anesteziologie, radiodiagnostiky, patologie, rehabilitace, ortopedie, algeziologie a ORL.

Samozřejmě součástí chirurgické publikace jsou schematické nákresy anatomických vztahů. Bylo by zbytečné objevovat již objevené, a proto jsem se po domluvě s autory rozhodl využít kvalitních maleb akademického malíře Ivana Helekala z monografie prof. Čiháka *Anatomie 3*. Další schémata vytvořil MUDr. Jan Balko, a to vesměs podle stále aktuálních vyobrazení z původní středoškolní publikace.

Největší výzvou však bylo zpracování obrazové podoby chirurgických přístupů. Běžně používaná schémata jsou sice krásná na pohled, ale mají zásadní nevýhodu: neodpovídají realitě. Totéž platí o klasických kadaverických zobrazeních, kdy jsou struktury typicky viditelné na zcela vypreparovaném těle. Rozhodli jsme se tedy zpracovat fotografický atlas přístupů. Čtenář tak vidí na reálném těle jak linii kožního řezu, tak postupnou preparaci nervu v různých lokalizacích a jeho vztah k okolí. To má význam zejména u komplikovaných anatomických situací, např. u postižení n. medianus na předloktí či n. ischiadicus. Preparace byla účelově velmi extenzivní k navození představy o strukturních, které může chirurg očekávat při dalším postupu nebo nakládání rozvěračů.

Doufáme, že se monografie stane užitečným zdrojem informací o této zajímavé oblasti chirurgie a oblíbeným doplňkem při předoperačním plánování chirurgické revize.

Radek Kaiser

1 Stavba a fyziologie nervu

Radek Kaiser

Periferní nerv se vyvíjí ze dvou zárodečných listů: mezenchym vytváří vazivovou složku nervu (endoneurium, perineurium a epineurium)^{4,7}, zatímco Schwannovy buňky a axony jsou deriváty neurální lišty.^{11, 16}

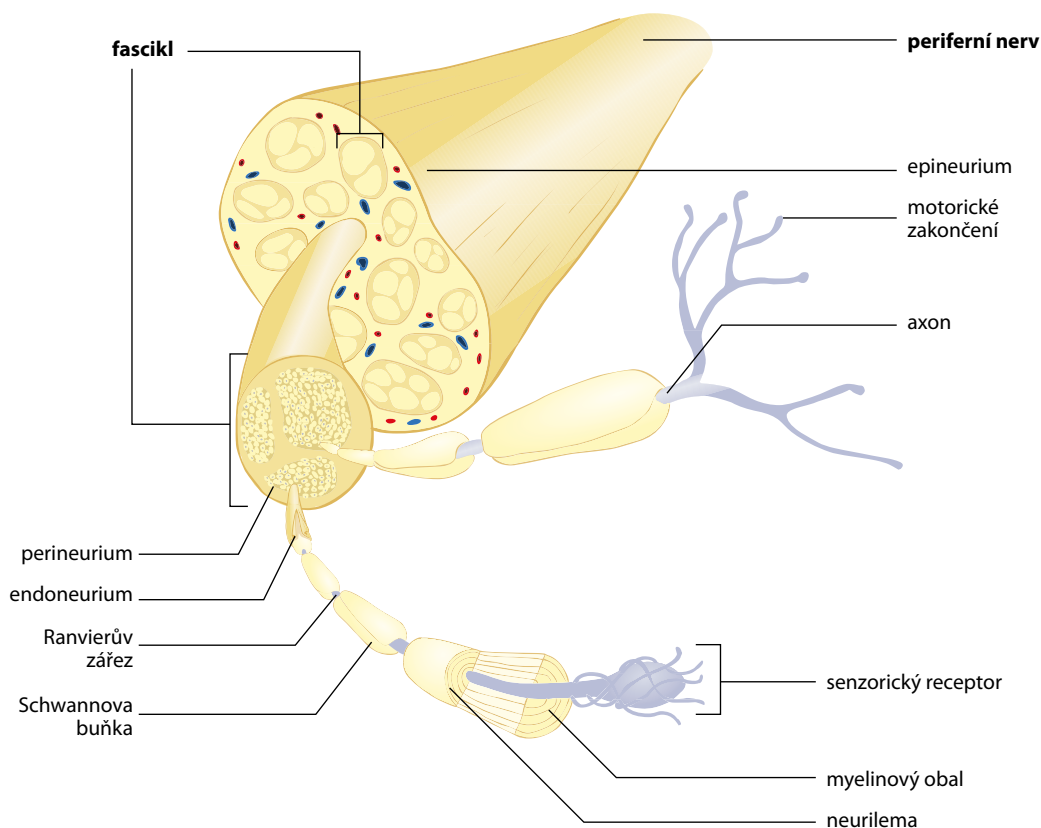
Stavbu periferního nervu schematicky zobrazuje **obrázek 1.1**. Vlastní nervové vlákno je tvořeno axonem a s ním souvisejícími Schwannovými buňkami. Průměr axonu, neuritu, je 0,5–20 μm. Vnitřní část tvoří axoplazma s důležitými organelami (mitochondrie, axoplazmatické retikulum, součásti cytoskeletu atd.), obalem je axolema.¹⁴

První rozdělení typů nervových vláken pochází již z roku 1894 od Sherringtona.²⁰ Od té doby prodělala klasifikace nervových vláken mnoho změn. Dnes se nejčastěji používá klasifikace vláken dle Erlangera a Gassera (**tab. 1.1**), která postihuje jak aferentní, tak eferentní nervová vlákna a dělí je podle průměru a rychlosti vedení akčního potenciálu na typ A (A α , A β , A γ a A δ), typ B a typ C. Mezi myelinizovaná nervová vlákna tedy patří vlákna typu A (se všemi podskupinami) a typu B. Nervová vlákna typu C jsou vlákna nemyelinizovanými.²

Myelinový obal kryje axon – vyjma krátkého úseku po odstupu z těla neuronu a terminálního větvení. V případě myelinizovaných axonů vytvářejí Schwannovy buňky vícevrstevný obal (myelin) opakovanou rotací kolem vlákna během jeho vývoje. V místech kontaktu jednotlivých Schwannových buněk vznikají místa bez myelinového obalu, tzv. Ranvierovy zářezy. Oblast mezi dvěma zářezy je nazývána internodálním segmentem, který je tím delší, čím je vlákno tlustší. 95 % délky internodia tvoří centrální oblast, která je strukturálně jednodušší než terminální, paranodální, oblasti. Ty hrají zásadní úlohu při propagaci akčního potenciálu a při axoplazmatickém transportu.¹⁹ Ranvierův zářez je zároveň oblastí, kde dochází ke kolaterálnímu dělení axonu.¹² Schwannovy buňky jsou pokryty lamina basalis.

Nemyelinizovaná vlákna mají obal tvořený pouhými záhyby Schwannových buněk, které takto „obalují“ současně více axonů. Chybí u nich oblasti podobné Ranvierovým zářezům.

Základní, již zmíněnou, funkcí Schwannových buněk je tedy vytvoření myelinového obalu axonu. Vedle toho jsou



Obr. 1.1 Stavba periferního nervu (volně podle Sawally M. Nervous system II. www.studyblue.com)

Tab. 1.1 Klasifikace nervových vláken periferních nervů podle Erlangera a Gassera²

Typ nervového vlákna	Průměr (μm)	Rychlost vedení (m/s)	Funkce/inervace
Aα	12–20	72–120	aferentní – svalová vřeténka (primární)
	12–20	72–120	aferentní – šlachová Golgiho tělíska
	12–20	72–120	eferentní – nervosvalová ploténka
Aβ	6–12	36–72	aferentní – receptory pro diskriminační cití, vibrace
	5–12	20–72	aferentní – svalová vřeténka (sekundární)
Aγ	2–8	12–48	eferentní – svalová vřeténka
Aδ	1–5	6–30	aferentní – primární bolest, teplota
B	< 3	2–18	eferentní – pregangliová autonomní
C	< 1	< 2	aferentní – sekundární bolest, teplota eferentní – postgangliová autonomní

však také zdrojem růstových faktorů nezbytných jak pro přežívání, tak pro regeneraci nervových vláken. Při poranění tvoří neurotrofiny jak v distálním, tak v proximálním pahýlu a utvářejí tak vhodné prostředí pro reinervaci.^{5,17}

Nervová vlákna neprobíhají paralelně s povrchem nervu, nýbrž vlnovitě. Tento jev je patrný makroskopicky jako tzv. Fontainovy pruhy³ a je jedním ze základních předpokladů úspěchu mikrochirurgické sutury, poněvadž pahýly nervu je možné i po jejich retrakci opět přitáhnout na omezenou vzdálenost k sobě. Nervová vlákna jsou totiž díky vlnění až o 20 % delší než samotný nerv, a lze tak i po malém natažení nervu dosáhnout spojení bez napětí.²² Fontainovy pruhy se nevyskytují v intrakraniálním úseku hlavových nervů či v míšních kořenech. Pruhování má i svůj fyziologický význam, kdy umožňuje natahování nervu při pohybech kloubů. Podkladem vlnění je specifická stavba endoneuria, které udrží tento průběh i po odstranění epineuria a perineuria.⁸

Nervová vlákna jsou konstituována ve svazky, fascikuly. Toto uspořádání hraje významnou roli v chirurgické technice ošetřování nervových poranění. Dle typu nervu a lokalizace obsahuje daný úsek 25–80 % podpůrné tkáně: vazivové obaly, cévy s mezoneuriem (vasa nervorum), nervi nervorum a lymfatické cévy.

Z hlediska operativy je důležité cévní zásobení nervu, které obvykle vychází z doprovodné tepny. Množství přírodních tepének o průměru 0,5–1 mm roste distálně a jejich délka je 5–15 mm, výjimečně i 25 mm. Nerv lze tedy bez jejich poškození mobilizovat pouze na krátkou vzdálenost. Při poškození hlavních nutritivních kmenů (např. u n. ischiadicus v hýžděové oblasti či u n. medianus na proximálním předloktí) může dojít k ischemii nervu.

Množství vazivové tkáně roste v okolí kloubů a v nervech s větším množstvím malých fascikulů. Počet fascikulů je v různých nervech značně různorodý a pohybuje se od jednoho až po sto s tím, že každý může obsahovat až 10 tisíc axonů.²¹ Fascikuly mohou díky zbytnění interfascikulárního epineuria tvořit větší skupiny. Struktura nervu na průřezu je v proximálních úsecích značně dezorganizovaná, fascikuly neudrží pevně svou pozici a mění ji i po několika milimetrech. Uspořádanost roste s distálnější lokalizací. Tento jev značně komplikuje chirurgii proximálních poranění, kdy je někdy velmi obtížné až nemožné určit odpovídající svazky při ztrátových poraněních.⁶

Základní rozdělení pojivové tkáně periferního nervu pochází od Keye a Retziuse z roku 1876.¹⁵ I po pozdějších úpravách zůstává dodnes platné, přičemž pojivo nervu dělí na endoneurium, perineurium a epineurium. Endoneurium obaluje nervové vlákno, více vláken tvořících fascikl je obaleno perineuriem a konečně celý nerv je od okolí oddělen epineuriem, které navíc vybíhá do nervu a vytváří interfascikulární záhyby. Základní buněčnou komponentou endoneuria jsou fibroblasty, perineurium je tvořeno lamelárně organizovanými plochými perineurálními buňkami původem z fibroblastů, přičemž počet lamel je přímo úměrný průměru daného fascikulu a může dosahovat až 15 vrstev. Jejich množství se však redukuje distálním směrem až na jednu, tzv. Henleův obal. Buňky jsou vzájemně těsně spojeny pomocí tzv. tight junctions.¹ Poslední vrstva, epineurium, je vaskularizovaná tkáň přecházející v mezoneurium, to je závažné vazivo v místě vstupu cévních kmenů.²¹

Perineurium, resp. tzv. primitivní perineurium, je jakožto derivát mezenchymu v podstatě pokračováním dury mater, subperineurální prostor je funkčně obdobou prostoru subdurálního. Právě zde se odehrávají klíčové fyziologické děje, jako je navádění axonu k cíli během embryonálního vývoje a při reinervaci. Perineurium je tedy vývojově zřetelnou bariérou oddělující nervové vlákno od okolí. Naopak epineurium je pouhým vazivovým obalem oddělujícím nerv jako celek od okolní tkáně, jeho hlavní funkcí je krytí, resp. ochrana nervu.⁹

Z hlediska chirurgie je vedle růstu a dělení axonu nejdůležitější fyziologickou vlastností neuronu tzv. axonální transport. Ten probíhá jak z buněčného těla směrem do periferie (anterográdně), tak směrem opačným – z periferie do buněčného těla (retrográdně). Podle rychlosti jsou rozlišovány dva anterográdní transportní systémy (pomalý a rychlý) a jeden retrográdní. Uplatňuje se tedy jak při přenášení stavebních molekul při růstu a poranění axonu z buněčného těla distálně, tak růstových faktorů proximálně.^{10, 13, 14, 18}

Text kapitoly byl převzat z Kaiser a Haninec, 2012 (cit. 14).

Literatura

1. ALLT G. Ultrastructural features of the immature peripheral nerve. *J Anat*, 1969; 105: 283–293

2. ERLANGER J, GASSER HS. Electrical signs of nervous activity. Philadelphia: University of Pennsylvania Press, 1937
3. FONTANA F. Traité sur le venin de la vipère, sur les poisons américains, sur le laurier-cerise et sur quelques autres poisons végétaux. On y a joint des observations sur la structure primitive du corps animal. Différentes expériences sur la reproduction des nerfs et la description d'un nouveau canal de l'oeil Florence. 1781; 187–221
4. GAMBLE HJ, BREATHNACH AS. An electron-microscope study of human foetal peripheral nerves. *J Anat*, 1965; 99: 573–584
5. GRAFSTEIN B. Cellular mechanisms for recovery from nervous system injury. *Surg Neurol*, 1980; 13: 363–365
6. GRUBER H. Identification of motor and sensory funiculi in cut nerves and their selective reunion. *Br J Plast Surg*, 1976; 29: 70–73
7. HANINEC P. Study of the origin of connective tissue sheaths of peripheral nerves in the limb of avian embryos. *Anat Embryol (Berl)*, 1988; 178: 553–557
8. HANINEC P. Undulating course of nerve fibres and bands of Fontana in peripheral nerves of the rat. *Anat Embryol (Berl)*, 1986; 174: 407–411
9. HANINEC P, DUBOVÝ P. Origin of cells in contact with the growth cones of embryonal peripheral nerves and histochemical detection of nonspecific cholinesterase activity in quail-chick and chick-quail chimeras. *J Neurosci Res*, 1992; 31: 301–308
10. HANINEC P, KAISER R, BOBEK V, et al. Enhancement of musculo-cutaneous nerve reinnervation after vascular endothelial growth factor (VEGF) gene therapy. *BMC Neurosci*, 2012; 13: 57
11. HARRISON RG. Embryonic transplantation and development of the nervous system. *Anat Rec*, 1908; 2: 385–410
12. HOPKINS WG, BROWN MC, KEYNES RJ. Nerve growth from nodes of Ranvier in inactive muscle. *Brain Res*, 1981; 222: 125–128
13. KAISER R, DUBOVÝ P, HANINEC P. Vaskulární endoteliální růstový faktor. *Cesk Fysiol*, 2011; 60: 48–51
14. KAISER R, HANINEC P. Degenerace a regenerace periferního nervu. *Tigis, Cesk Fysiol*, 2012; 61: 9–14
15. KEY A, RETZIUS G. Studien in der Anatomie des Nerevensystems und des Gindegewebes. Stockholm: Samson & Wallin, 1876
16. LeDOUARIN NM. The neural crest. Cambridge: Cambridge University Press, 1982
17. MACKINNON SE, DELLON AL, LUNDBORG G, et al. A study of neurotrophism in a primate model. *J Hand Surg Am*, 1986; 11: 888–894
18. McLEAN WG, McKAY AL, SJOSTRAND J. Electrophoretic analysis of axonally transported proteins in rabbit vagus nerve. *J Neurobiol*, 1983; 14: 227–236
19. RAINE CS. Differences between the nodes of Ranvier of large and small diameter fibres in the P.N.S. *J Neurocytol*, 1982; 11: 935–947
20. SHERRINGTON CS. Experiments in examination of the peripheral distribution of the fibres of the posterior roots of some spinal nerves. *Biological Sciences*, 1894; 184: 641–763
21. SUNDERLAND S. Nerves and Nerve Injuries. New York: Churchill Livingstone, 1978
22. ZVĚŘINA E, STEJSKAL L. Poranění periferních nervů. Praha: Avicenum, 1979

